Ein Fall aus der Poliklinik der Akademie für Zahnärztliche Fortbildung Karlsruhe

Vermeidung von Beckenkammtransplantaten: Die 3D-Augmentation mit Tunnelierung

Im vorliegenden Fall wird über eine 62-jährige Patientin mit starker Unterkieferatrophie im Seitenzahnbereich berichtet. Nach erfolgreicher Kieferkammrekonstruktion mittels 3D-Blocktransplantaten aus dem Unterkiefer konnten Implantate inseriert werden. Abschließend erfolgte die prothetische Neuversorgung durch implantatgetragene Brücken.

Vorgeschichte. Eine 62-jährige Patientin stellte sich im September 2012 in der Poliklinik der Akademie für Zahnärztliche Fortbildung Karlsruhe vor. Grund der Konsultation war eine Zweitmeinung zu der derzeitigen insuffizienten Unterkieferversorgung. Die Patientin war Lehrerin an einem Gymnasium und stand kurz vor der Pension. In der vorherigen Beratung wurde ihr empfohlen, vier nicht erhaltungswürdige Zähne im Unterkiefer zu entfernen sowie Knochentransplantate aus der Hüfte zur Rekonstruktion des atrophen Unterkiefers zu gewinnen. Für die Behandlungsdauer wurden 18 Monate kalkuliert. Die Patientin war aufgrund des Operationsrisikos im Beckenbereich sehr verunsichert. Der Wunsch nach „festen Zähnen" war allerdings groß.

Anamnese und Patientenanliegen. Die Patientin hatte zum Vorstellungszeitpunkt keine Schmerzen an den Unterkieferzähnen. Jedoch berichtete sie, dass es in der Vergangenheit immer wieder zu rezidivierenden Entzündungen im Unterkiefer gekommen sei, worunter sie sehr gelitten habe. Des Weiteren war sie unzufrieden mit der herausnehmbaren prothetischen Lösung. Die Patientin bat um eine Gesamtlösung ohne einen aufwendigen operativen Eingriff am Becken. Ihr Wunsch war es, wieder feste Zähne im Unterkiefer zu haben. Einer implantologischen Versorgung stand sie, aufgrund der erfolgreichen festsitzenden implantologischen Versorgung im Oberkiefer, offen gegenüber. Die allgemeinmedizinische Anamnese war unauffällig.

Klinischer Befund. Der allgemeinzahnmedizinische Befund zeigte einen insuffizienten, prothetisch versorgten Unterkiefer. Die bestehende Teilprothese war mit einem Geschiebe an den verblockten endständigen Zähnen 34-33 und 43-44 befestigt. Die Zähne 33-43 reagierten beim CO_2-Sensibilitätstest positiv. Die Zähne 34 und 44 zeigten keine Sensibilität auf Kälte. Die Sondierungstiefen lagen im Unterkieferfrontzahngebiet von 33-43 bei 3 bis 4 mm. Bei den endständigen Zähnen lagen die Sondierungstiefen bei ≥ 5 mm. Die Unterkieferzähne im Frontzahnbereich wiesen, im Gegensatz zu den Zähnen 33, 34, 43, 44 mit einem Lockerungsgrad II, keine erhöhten Lockerungsgrade auf.

Röntgenologischer Befund. Das OPG vom September 2012 zeigte stark atrophierte Kieferkämme in Regio 45-48 sowie 35-38 (Abb. 1). Des Weiteren lag ein erweiterter Parodontalspalt an den Zähnen 34 und 44 mit einhergehendem horizontalem Knochenverlust und fragwürdigem Erhalt vor. Im Oberkiefer war eine suffiziente implantatgetragene Versorgung eingegliedert. Die restliche Bezahnung wies keine Besonderheiten auf.

Diagnose.
- Nicht erhaltungsfähige Zähne 34, 44
- Beidseitige Freiendsituation im Unterkiefer mit starker Kieferkamm-Atrophie
- Insuffiziente Kronen 33 und 43
- Okklusales Trauma Regio 33 und 43

Bei der oben genannten Diagnose sind folgende Behandlungsoptionen möglich:

Teilprothese. Entfernung der Zähne 34 und 44 sowie Herstellung eines herausnehmbaren Zahnersatzes auf den Pfeilerzähnen 33-43 mittels Teleskopen als Friktionselementen. Diese Therapie entspricht der konventionellen prothe-

Ausgangsbefund. Der röntgenologische Ausgangsbefund zeigte eine ausgeprägte Kieferkammatrophie im Unterkieferseitenzahnbereich (Abb. 1).

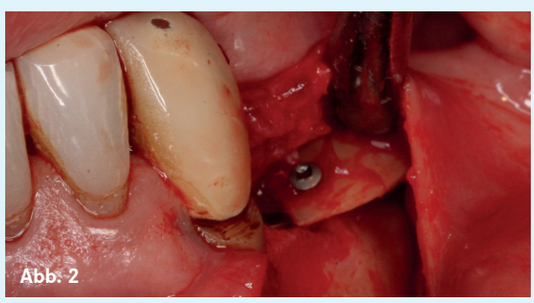

Krestale Augmentation zur Knochenerhöhung mittels Knochenscheibe Regio 34-36. Der Zugang erfolgte mittels Tunnelierungstechnik. Ein krestaler Schnitt wurde vermieden (Abb. 2).

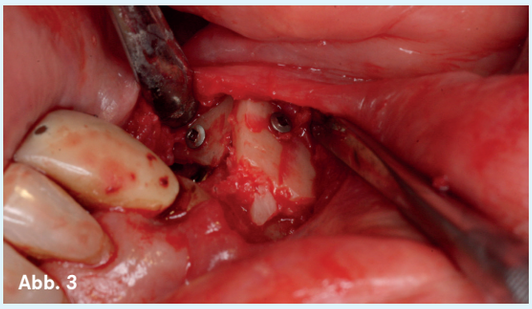

Laterale Augmentation zur Knochenverbreiterung mittels Knochenscheibe Regio 34-36 (Abb. 3).

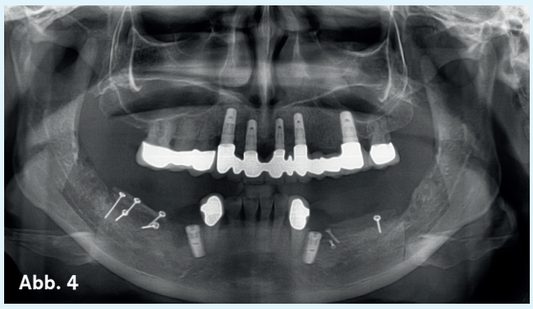

Röntgenkontrolle nach Knochenaugmentation Regio 34-36 und 44-46 und Implantation 34, 44. Der Kieferkamm im Seitenzahnbereich ist vollständig rekonstruiert (Abb. 4).

tischen Versorgung. Vorteil dieser Therapie ist eine kurze Behandlungsdauer und die Vermeidung eines Sublingualbügels. Dies wird jedoch mit einer erhöhten Invasivität und möglichen Schleiftraumen durch einen Verlust von Zahnhartsubstanz an den karies- und füllungsfreien Zähnen im Unterkiefer erkauft. Als weiterer Vorteil ist die einfache und kostengünstige Erweiterung der Versorgung nach Zahnverlust zu erwähnen. Die Patientin war darauf bedacht, einen herausnehmbaren Zahnersatz zu vermeiden.

Festsitzender Zahnersatz auf Implantaten. Entfernung der Zähne 34 und 44, Knochenaugmentation in Regio 34-36 und 44-46 in der Höhe und Breite, nach drei bis vier Monaten Implantatinsertion Regio 34, 36, 44, 46 und Herstellung von zwei implantatgetragenen Brücken sowie Erneuerung der Kronen auf 33 und 43.

Diese Therapie geht mit einer umfangreichen augmentativen und implantologischen Behandlung einher. Das Vorgehen setzt fortgeschrittene chirurgische, implantologische und prothetische Kenntnisse voraus. Der benötigte autologe Knochen wird hier jedoch aus der Linea obliqua mandibulae Regio 38 und 48 gewonnen und stellt somit eine Alternative zu Knochentransplantaten aus dem Beckenbereich dar. Allerdings ist auch hier ein langer Behandlungszeitraum von ca. sechs bis sieben Monaten zu kalkulieren. Der Behandlungszeitraum kann sich im Fall einer nötigen zweizeitigen Knochenaugmentation auf neun bis zwölf Monate verlängern.

All-on-4. Entfernung aller Zähne im Unterkiefer mit simultaner Implantation und Sofortversorgung (All-on-4- Konzept®). Der definitive Zahnersatz wird nach ein bis drei Tagen inkorporiert. Der Behandlungszeitraum ist im Vergleich zu Therapieoption 2 wesentlich verkürzt. Vorteil dieses Behandlungskonzeptes ist die einmalige chirurgische Therapie, die insbesondere bei sehr ängstlichen oder älteren Patienten in Betracht zu ziehen ist. Nachteilig ist der Verlust aller Zähne. Das Vorgehen setzt fortgeschrittene chirurgische, implantologische und prothetische Kenntnisse und eine optimal organisierte Schnittstelle zwischen Chirurg und Zahntechniker voraus. Die Kosten sind vergleichbar mit Therapieoption 2.

Therapiewahl. In einem Aufklärungsgespräch wurde das Für und Wider der einzelnen Therapieoptionen diskutiert. Auf Patientenwunsch sollten möglichst viele natürliche Zähne erhalten bleiben. Die Aussicht auf eine festsitzende Gesamtrekonstruktion, wie bereits im Oberkiefer durchgeführt, und die Vermeidung von Beckenkammtransplantaten bestärkte die Patientin darin, sich für eine Therapieoption mit Implantaten zu entscheiden.

Chirurgische und augmentative Therapie. Im ersten Schritt erfolgte in örtlicher Betäubung die Extraktion der nicht erhaltungsfähigen Zähne 34 und 43. Als Interimsversorgung wurde die bereits bestehende Unterkie-

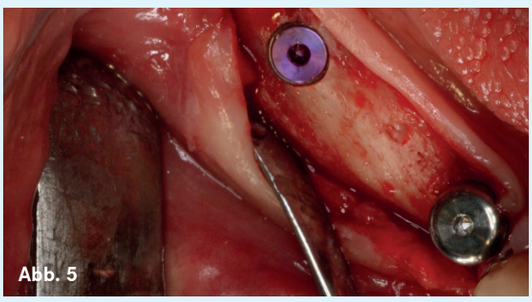

Revaskularisation. Die Knochenbreite und -höhe Regio 46 ist ausreichend für die Aufnahme eines Implantates. Das Augmentat scheint gut revaskularisiert zu sein. Das Implantat Regio 44 ist freigelegt (Abb. 5).

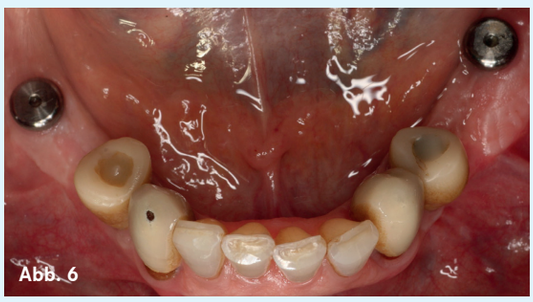

Situation nach Abschluss der chirurgischen Therapie. Die Implantate Regio 34 und 44 sind mit provisorischen Kronen versorgt. Die Schleimhauttransplantate Regio 36 und 46 sind gut eingeheilt und das Vestibulum ist wieder rekonstruiert (Abb. 6).

Abschlusssituation nach prothetischer Versorgung (Abb. 7).

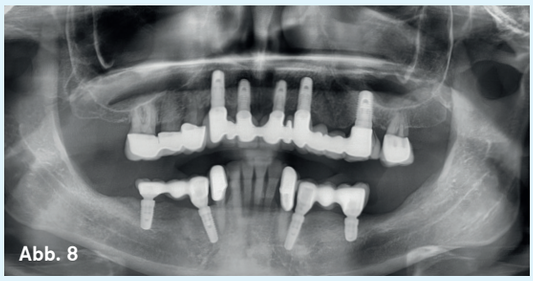

Röntgenkontrolle, 4 Jahre nach Behandlungsabschluss. Die Implantate im Unterkiefer sind vollständig osseointegriert (Abb. 8).

Fotos: Dr. Korsch

ferprothese umgearbeitet. Nach einer Wartezeit von circa drei Monaten erfolgte die 3D-Rekonstruktion im Unterkiefer mittels Schalentechnik. Der benötigte autologe Knochen wurde beidseits aus der Linea obliqua mandibulae Regio 38 und 48 entnommen; extraoral wurden Knochenscheiben von diesen Transplantaten gewonnen. Um das Dehiszenzrisiko zu minimieren, erfolgte der Zugang Regio 34-36 und 44-46 mittels Tunneltechnik. Dadurch konnte ein krestaler Schnitt vermieden werden. Über diesen Tunnel konnten die Knochenscheiben lateral und krestal in Regio 35-36 sowie Regio 45-46 zur dreidimensionalen Rekonstruktion mit Osseosyntheseschrauben fixiert werden (Abb. 2 und 3). Die Spalträume zwischen Knochenscheiben und originärem Knochen wurden mit partikuliertem Knochen aufgefüllt. In Regio 34 sowie 44 wurden über dieselben Zugänge simultan Implantate inseriert (Abb. 4).

Implantologische Therapie. Nach einer Einheilphase von drei Monaten wurden die Implantate in die gewünschten Positionen 36 und 46 inseriert und die Implantate Regio 34 und 44 freigelegt. Die Transplantate waren gut revaskularisiert (Abb. 5). Zur Vermeidung der Interimsprothese wurden auf Wunsch der Patientin die Implantate Regio 34 und 44 mit provisorischen Kronen versorgt. Nach einer weiteren Einheilphase von drei Monaten wurden die Implantate Regio 36 und 46 freigelegt.

Aufgrund eines fehlenden Vestibulums sowie unzureichender keratinisierter Mukosa erfolgte simultan mit der Freilegung eine Vestibulumplastik in Kombination mit einer Schleimhauttransplantation. Die Transplantate wurden aus dem Gaumen gewonnen (Abb. 6).

Prothetische Therapie. Sechs Wochen nach Abschluss der chirurgischen Maßnahmen erfolgte die prothetische Versorgung mittels Kronen und Brücken. Hierbei wurden die Unterkiefereckzähne 33, 43 erneut beschliffen, Kronen hergestellt und mit Phosphat-Zement [Harvard Zement®] definitiv eingegliedert. Die implantatgetragenen Brücken wurden mit TempBond® definitiv zementiert (Abb. 7). Eine Röntgenkontrolle erfolgte vier Jahre nach Behandlungsabschluss (Abb. 8).

Epikrise. Die Patientin stellte sich zur Zweitmeinung vor. Im ersten Beratungsgespräch wurde ihr vermittelt, dass eine Rekonstruktion des Unterkiefers nur durch Beckenkammtransplantate möglich sei. Da die Patientin einen möglichst geringen Aufwand betreiben wollte, um ihre Gebisssituation zu verbessern, entschied sie sich gegen solch ein Augmentationsverfahren. Die Augmentation von Beckenkamm zur Kieferknochenerhöhung wird kontrovers diskutiert, da es aufgrund des hohen Anteils an Spongiosa zu unvorhersehbarer Knochenresorption kommen kann. Des Weiteren wird eine höhere Infektions- und Verlustrate bei Beckenkammtransplantaten beobachtet. In diesem Fallbericht wurde der benötigte Knochen zur dreidimensionalen Rekonstruktion der Unterkieferresorption aus dem Kieferwinkel entnommen. Die Patientin trug im Oberkiefer einen festsitzenden und im Unterkiefer einen herausnehmbaren Zahnersatz. Anzumerken sei, dass unterschiedliche Verankerungsmethoden von Zahnersatz in Ober- und Unterkiefer zu subjektiver Unzufriedenheit von Patienten führen können. Durch die Rekonstruktion des Unterkiefers mittels 3D-Blocktransplantaten aus dem retromolaren Bereich des Unterkiefers und der Eingliederung eines festsitzenden Zahnersatzes konnte der Patientin der Wunsch nach festen Zähnen ermöglicht werden.

Somit blieb der Patientin eine größere Operation mit möglicher langandauernder Rehabilitation, stationärem Aufenthalt und erhöhtem Operationsrisiko erspart. Auch vier Jahre nach der Augmentation ist keine signifikante Knochenresorption an den inserierten Implantaten zu erkennen (Abb. 8).

Priv.-Doz. Dr. med. dent. Michael Korsch, M.A.
Dr. med. dent. Abdel-Karim Mamar

PD. Dr. Michael Korsch, M.A.

Fachzahnarzt für Oralchirurgie
Akademie für Zahnärztliche Fortbildung Karlsruhe
Zentrum für Implantologie und Oralchirurgie Heidelberg

Dr. Abdel-Karim Mamar

Zentrum für Implantologie und Oralchirurgie Heidelberg