All-on-4-Konzept: Ein Fall aus der Praxis

Im vorliegenden Fall wird eine Therapieoption bei drohender bzw. vorhandener Zahnlosigkeit vorgestellt. In einem operativen Eingriff erfolgte die Entfernung der nicht erhaltungsfähigen Restzähne im Oberkiefer mit simultaner Implantation und definitiver Sofortversorgung nach dem All-on-4-Konzept. Durch diese Versorgungsmöglichkeit konnte der Behandlungszeitraum auf ein Minimum reduziert werden.

Ein 64-jähriger Patient stellte sich Ende 2014 erstmalig in der Poliklinik der Akademie für Zahnärztliche Fortbildung Karlsruhe vor. Der Berufsmusiker wurde mit der Bitte zur oralen Gesamtrehabilitation in unsere Klinik überwiesen.

Anamnese

Der Patient gab an, durch die stark gelockerten Oberkieferfrontzähne in Funktion und Ästhetik eingeschränkt zu sein. Ein normales Abbeißen war nicht mehr möglich. Darüber hinaus traten Probleme beim Musizieren auf. Aus diesem Grund äußerte er die Bitte, dass er wieder festsitzend versorgt werden möchte. Die Oberkieferfrontzähne gingen ohne zahnärztlichen Eingriff nach dem Erstvorstellungstermin verloren. Der Patient war sich über die desolate Gesamtsituation und die drohende Zahnlosigkeit im Oberkiefer bewusst. Einer Implantation stand er offen gegenüber. In einem implantologischen Aufklärungsgespräch wurden Therapiemöglichkeiten, Alternativen und Behandlungsabfolgen besprochen. Das Anliegen des Patienten war aus beruflichen Gründen die Vermeidung einer herausnehmbaren Interimsversorgung über einen längeren Zeitraum. Die allgemeinmedizinische Anamnese war unauffällig.

Befund

Im ersten und zweiten Quadranten lagen erhöhte Sondierungstiefen von fünf bis acht Millimeter mit BOP und Pusaustritt vor. Die Zähne wiesen Lockerungsgrade von II-III auf. Alle Zähne im Oberkiefer bis auf Zahn 13 reagierten beim CO_2-Sensibilitätstest positiv. Die Oberkiefermolaren hatten einen erhöhten Furkationsbefall (Grad II-III) mit erhöhten Rezessionen. Eine aktuelle Panoramaschichtaufnahme (Abb. 1) zeigte einen generalisierten horizontalen Knochenabbau. Zahn 13 hatte eine apikale Aufhellung. Die präoperative DVT-Aufnahme zeigt im Molarenbereich einen Knochenabbau bis ins untere Wurzeldrittel. (Abb. 2)

Diagnose

Aus den vorliegenden Befunden ergaben sich folgende Diagnosen:

- generalisierte chronische Parodontitis
- nicht erhaltungsfähige bzw. fragliche Zähne 17, 14, 13, 23, 26 und 27
- hoch retinierter Zahn 18
- apikale Parodontitis Zahn 13

Behandlungsoptionen

Bei der Versorgung drohender bzw. vorhandener Zahnlosigkeit gibt es verschiedene Therapieoptionen:

Abb. 1: Präoperatives OPG: Alle Zähne im Oberkiefer waren nicht erhaltungsfähig; Zahn 18 war retiniert

Abb. 2: Ausschnitt aus der DVT-Aufnahme: sichtbarer Knochenabbau im Molarenbereich bis ins untere Wurzeldrittel

Abb. 3: Ausgangssituation (Frontalansicht)

Abb. 4: Ausgangssituation (Okklusalansicht)

Abb. 5: Kieferkammschnitt zur Darstellung des Kieferkamms

Abb. 6: Darstellung des Kieferkamms mit anschl. Kieferkammresektion

Konventionelle Totalprothese

Eine Totalprothese bietet häufig im Oberkiefer einen ausreichenden Halt, allerdings ist ein frontales Abbeißen in vielen Fällen aufgrund der aus ästhetischen Gründen vor dem Kieferkamm aufgestellten Frontzähne nicht möglich. Die notwendige Gaumenbedeckung schränkt sowohl die Lautbildung als auch die Geschmacksempfindung ein. Nicht vermeidbare Fehlbelastungen können zu Druckstellen und fortschreitender Atrophie des Kiefers führen. Mit zunehmender Kieferkammatrophie kann ein sicherer Halt der Prothese nicht mehr gewährleistet werden. Dem gegenüber stehen relativ geringe Behandlungskosten. Einer konventionellen Totalprothese stehen sowohl herausnehmbare als auch festsitzende implantatgetragene Versorgungen gegenüber. Für die Versorgung eines zahnlosen Oberkiefers werden je nach Behandlungskonzept vier bis acht Implantate benötigt.

Herausnehmbare Versorgungsmöglichkeiten

Lokatoren und Kugelkopfattachments als Retentionselemente

Der Halt des Zahnersatzes ist gewährleistet, allerdings können sich die Prothesen beim Mastikationsvorgang vom Attachment lösen. Die Friktion der Retentionselemente lässt mit der Zeit nach. Dies führt zu höheren Nachsorgekosten. Die Hygienefähigkeit ist bei dieser Versorgungsmöglichkeit einfach. Im Vergleich zu einer Totalprothese ist eine Gaumenbedeckung nicht erforderlich und somit sind die Lautbildung und die Geschmacksempfindung nicht in diesem Ausmaß beeinträchtigt.

Stegversorgung

Eine Stegversorgung ist zahntechnisch wesentlich aufwendiger und deshalb kostenintensiver. Die Hygienefähigkeit ist gut, allerdings schwieriger als bei Prothesen mit Lokatoren und Kugelkopfattachements. Ein frontales Abbeißen ist durch diese Versorgungsart sehr gut möglich. Eine gaumenfreie Gestaltung der Prothese erleichtert die Lautbildung und schränkt die Geschmacksempfindung nicht ein. Eine Sofortversorgung ist durch die primäre Verblockung möglich, durch den zeitlichen zahntechnischen Aufwand meist nicht realisierbar.

Teleskopversorgung

Diese Versorgungsmöglichkeit ist zahntechnisch sehr anspruchsvoll und deshalb sehr kostenintensiv. Ein frontales Abbeißen ist unproblematisch und eine gaumenfreie Gestaltung schränkt die Lautbildung und Geschmacksempfindung nicht ein. Die Friktion der Retentionselemente kann mit der Zeit allerdings nachlassen. Die Hygienefähigkeit ist gut.

Festsitzenden Versorgungsmöglichkeiten

Für einen festsitzenden Zahnersatz im Oberkiefer werden sechs bis acht Implantate angestrebt. Dies führt zwangsläufig zu hohen Behandlungskosten. In den meisten Fällen sind außerdem Augmentationen unumgänglich. Dadurch ist der Behandlungszeitraum häufig länger als bei allen anderen Versorgungskonzepten. Keramische Verblendungen erhöhen den zahntechnischen Aufwand und führen zu einer weiteren Kostensteigerung. Ein frontales Abbeißen ist allerdings gewährleistet. Lautbildung und Geschmacksempfindung sind meist nicht eingeschränkt. Durch den festen Sitz der Versorgung ist die Reinigung der Implantate erschwert.

Eine Alternative zu den bisher beschriebenen Therapieoptionen ist das All-on-4-Konzept. Es ermöglicht eine festsitzende Sofortversorgung auf vier Implantaten. Dieses Vorgehen ist chirurgisch, prothetisch und zahntechnisch sehr techniksensitiv und erfordert eine optimale logistische Zusammenarbeit zwischen Chirurg, Zahnarzt und Zahntechniker. Durch die geringere Anzahl benötigter Implantate sind die Kosten nicht höher als bei Steg- oder Teleskopversorgungen. Augmentationen können in den meisten Fällen vermieden werden. Durch Verwendung von Prothesenkunststoff lässt sich die rote Ästhetik einfacher gestalten. Eine konvexe Gestaltung der Basis vereinfacht die Hygienefähigkeit. Diese ist vergleichbar mit einer Stegversorgung. Der Zahnersatz ist bei diesem Konzept mit den Implantaten verschraubt. Bei Notwendigkeit, zum Beispiel Reparaturen, kann dieser durch den Behandler leicht abgenommen werden.

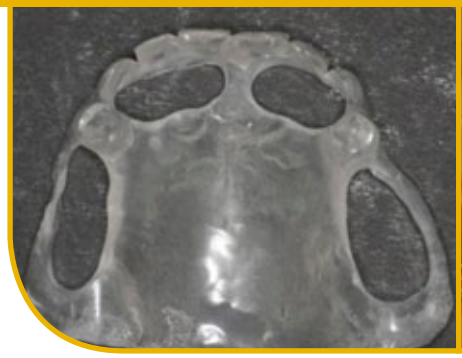

Abb. 7: Bohrschablone zur Implantatpositionierung mit palatinaler Auflagefläche

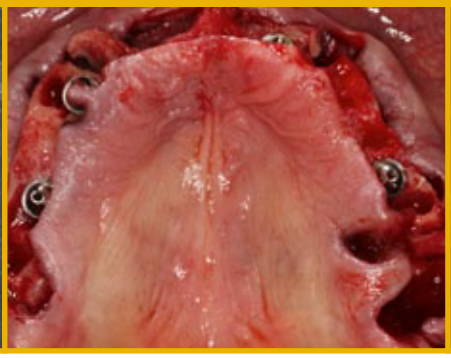

Abb. 8: Nach Nivellierung des Kieferkamms erfolgte die Insertion der Implantate regio 13, 16, 22 und 26

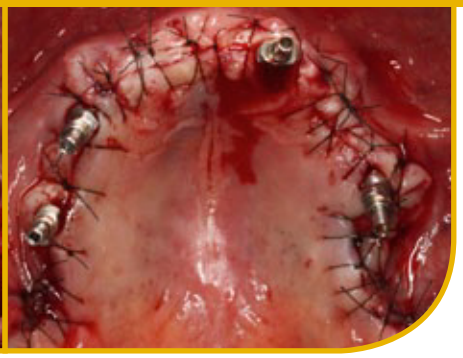

Abb. 9: Wundverschluss des Oberkiefers mit eingeschraubten Abformpfosten

Therapie

In einem Aufklärungsgespräch wurden dem Patienten die Therapieoptionen einer Totalprothese sowie die Möglichkeiten einer herausnehmbaren und festsitzenden implantologischen Versorgung erläutert und dargestellt. Für den Berufsmusiker (Saxophon-Spieler mit hohem Anpressdruck auf den vorderen Schneidezähnen) kam eine herausnehmbare Lösung nicht in Frage. Aufgrund des geringeren Behandlungszeitraumes entschloss er sich für einen festsitzenden Zahnersatz auf vier Implantaten nach dem All-on-4-Konzept.

Präimplantologische prothetische Therapie

Vor dem ersten Behandlungstermin gingen die Oberkieferfrontzähne ohne zahnärztlichen Eingriff beim Abbeißen verloren. Eine Parodontitistherapie erfolgte vor den prothetischen Maßnahmen. Im Rahmen dieser wurde Zahn 46 tunneliert. Um einen festen Zahnersatz am Tag der Implantation zu ermöglichen, mussten vor der Operation prothetische Maßnahmen geleistet werden.

Diese erfolgten in zwei Terminen. Beim ersten Termin wurde vom Oberkiefer eine Präzisionsabformung, vom Gegenkiefer eine Alginatabformung genommen. Außerdem wurde ein Gesichtsbogenregistrat angefertigt. Zusätzlich erfolgte eine orientierende Bissregistrierung mit einem Quetschbiss. Im Folgetermin wurde der Biss mit einem Wachswall präzisiert. Anschließend wurden in mehreren Schritten die Front- und anschließend die Seitenzähne in Wachs aufgestellt. Zahnfarbe, -form und -stellung wurden sowohl von Zahnarzt als auch Patient kritisch überprüft. Nach Erreichen eines zufriedenstellenden Ergebnisses wurde die Wachsaufstellung in Kunststoff überführt.

Implantologische Therapie

In Lokalanästhesie wurden alle nicht erhaltungsfähigen Zähne im Oberkiefer sowie der retinierte Zahn 18 entfernt (Abb. 3 und 4). Es folgte eine ausgiebige Wundtoilette der Alveolen. Über einen Kieferkammschnitt wurde der gesamte Kieferkamm dargestellt (Abb. 5 und 6). Anschließend wurde der Kieferkamm soweit reseziert, dass die Lachlinie nicht den Prothesenrand überschritt. Das Ausmaß der Resektion wurde bei den präimplantologischen Terminen festgelegt. Die Implantation erfolgte mit Hilfe einer laborgefertigten Bohrschablone (Abb. 7). Diese hatte Aussparungen, um während der Implantation ausreichend Spielraum für die Implantatposition zu haben. Die frontalen Implantate wurden gerade inseriert, die distalen anguliert. Durch die Angulation wurde ein externer Sinuslift umgangen und ausreichend Primärstabilisation für eine Sofortversorgung erreicht. Die Angulation der distalen Implantate optimiert darüber hinaus das Belastungspolygon für den späteren Zahnersatz.

Abb. 10: Postoperatives OPG: inserierte Implantate im Oberkiefer mit deutlicher Angulation der distalen Implantate

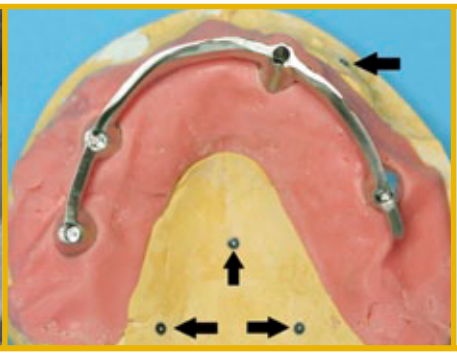

Abb. 11: CAD/CAM-gefräster Steg als Gerüst für den definitiven Zahnersatz. Markierungspunkte (Pfeile) dienten als Referenz während des Scanprozesses.

Abb. 12: Vorgefertigter Eierschalenzahnersatz, in den anschließend der CAD/CAM-gefräste Steg eingearbeitet wurde.

Abb. 13: Fertiggestellter definitiver Zahnersatz (Basalansicht).

Abb. 14: Fertiggestellter definitiver Zahnersatz (Frontalansicht). Gut erkennbare konvexe Prothesenbasis, um die Hygienefähigkeit zu erleichtern.

Abb. 15: Gut ausgearbeitete konvexe Prothesenbasis zur Hygienefähigkeit wie bei einem Steg

Auf die vier inserierten Implantate wurden jeweils Multi-Unit-Abutments (gerade im frontalen Bereich und abgewinkelte im distalen Bereich) aufgeschraubt, um die Achsdivergenzen der Implantate für die Suprakonstruktion auszugleichen (Abb. 8). Anschließend wurden Abformpfosten eingeschraubt und es erfolgte der Wundverschluss (Abb. 9). Die postoperative Röntgenkontrollaufnahme zeigte vier inserierte Implantate auf Knochenniveau sowie die deutliche Angulation der beiden distalen Implantate (Abb. 10).

Postimplantologische prothetische Therapie

Direkt im Anschluss wurden die vier Abformpfosten miteinander verblockt. Anschließend erfolgte die Abformung. Mit dem vorbereiteten Zahnersatz erfolgte eine Bissregistrierung. Zur Stabilisierung des Zahnersatzes wurde im Labor ein CAD/CAM-gefräster Steg in die Prothese eingearbeitet (Abb. 11 und 12). Nach Fertigstellung wurden die Passung des Zahnersatzes sowie die Okklusion überprüft und am Folgetag definitiv eingeschraubt (Abb. 13 bis 17). Durch die Verschraubung ist der Zahnersatz bedingt abnehmbar. Drei Monate nach Implantation wurde im Rahmen der Nachkontrolle die Osseointegration der Implantate überprüft und der Zahnersatz wurde an die ausgeheilten mukosalen Verhältnisse durch eine Unterfütterung angepasst. Die Basis wurde hierbei konvex gestaltet (Abb. 18). Die Röntgenkontrolle nach drei Monaten zeigte vollständig eingeheilte Implantate (Abb. 19).

Epikrise

Ein 64-jähriger Berufsmusiker stellte sich mit generalisiert chronischer Parodontitis vor. Die Restzähne im Oberkiefer konnten nicht erhalten werden. Aus beruflicher Sicht war ein herausnehmbarer Zahnersatz in Form einer Totalprothese nicht denkbar. Eine Implantation wurde somit bevorzugt, um eine festsitzende Konstruktion im Oberkiefer zu realisieren. Als Alternativtherapien wurden der herausnehmbare implantatgetragene Zahnersatz und die Totalprothese ohne weitere Retention diskutiert. Als Retentionselemente sind Lokatoren, Kugelkopf, Steg oder Teleskope in der Implantattherapie möglich. Diese Versorgungsarten wurden allerdings vom Patienten nicht präferiert.

Die hier vorgestellte Versorgung nach dem All-on-4-Konzept hatte eine sehr kurze Behandlungszeit. Hierfür gab es folgende Ursachen: Zum einen konnten große Augmentationen durch Nutzung des vorhandenen Knochenangebotes und durch Angulation der distalen Implantate vermieden werden, zum anderen wurde schon am Folgetag der Implantation ein definitiver Zahnersatz eingegliedert. Bei einem konventionellen festsitzenden Zahnersatz auf sechs bis acht Implantaten wären augmentative Maßnahmen nicht vermeidbar gewesen. Dies erfordert einen längeren Behandlungszeitraum.

Abb. 17: Eingegliederter Zahnersatz (Frontalansicht).

Abb. 18: Gut ausgeheilte Schleimhautverhältnisse 3 Monate postoperativ.

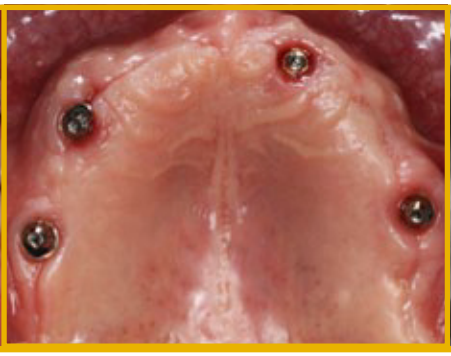

Abb. 19: OPG 3 Monate postoperativ: Vollständig osseointegrierte Implantate

Zudem wird für die Herstellung keramisch verblendeter Versorgungen mehr Zeit benötigt. Eine Sofortversorgung ist mit dieser Art der Versorgung schwer umsetzbar. Herausnehmbare Versorgungen sind durch ihre fehlende primäre Verblockung für eine Sofortversorgung nicht geeignet. Stegprothesen ermöglichen dies theoretisch, aber der zahntechnische Aufwand verhindert eine Sofortversorgung in aller Regel. Regulär wird nach der Zahnentfernung sechs bis zwölf Wochen abgewartet bis eine Implantation erfolgt und zusätzlich werden weitere drei bis vier Monate für eine vollständige Osseointegration abgewartet, bis der Zahnersatz eingegliedert wird. Während dieser Phase muss der Patient einen herausnehmbaren Interimsersatz tragen. Das kann durch das All-on-4-Konzept umgangen werden.

Ein weiterer Vorteil der All-on-4-Versorgung sind die vergleichsweise moderaten Kosten im Vergleich zu anderen Versorgungsmöglichkeiten. Gründe hierfür sind die reduzierte Implantatanzahl im Vergleich zu einer konventionellen festsitzenden Versorgung auf Implantaten und die Eingliederung eines definitiven Zahnersatzes aus Kunststoff. Die Angulation der distalen Implantate hatte nicht nur die Vermeidung eines externen Sinusliftes zur Folge, sondern führte durch die bessere Verteilung der Implantate zu einem größeren Belastungspolygon für den späteren Zahnersatz. Die definitive Sofortversorgung wird im Kieferkammbereich konvex gestaltet und lässt sich basal ähnlich wie ein Steg reinigen. Darüber hinaus ist sie bedingt abnehmbar.

Im dokumentierten Fall wurde eine definitive Sofortversorgung eingegliedert, die auf vier Implantaten abgestützt war. Die Augmentation des Kiefers wurde vermieden. Durch dieses Vorgehen wurde Behandlungszeit eingespart. Es wurde mit verhältnismäßigen Mitteln innerhalb kurzer Zeit eine für den Patienten optimale Funktion wieder hergestellt. Entscheidender Faktor für das Gelingen und die reibungslose Durchführung dieses Konzepts war eine optimale Logistik zwischen Chirurg, Zahnarzt und Zahntechniker. Dieses komplexe Vorgehen verzeiht keine Fehler. Feste Zähne an einem Tag sind bei vorhandener bzw. drohender Zahnlosigkeit möglich und bieten eine sinnvolle Erweiterung im Behandlungsspektrum der Therapie des zahnlosen Kiefers.

Dr. Michael Korsch, M.A.
ZA Mathias Farack
Dr. Andreas Bartols, M.A.

Mit freundlicher Nachdruckgenehmigung
des Zahnärzteblattes Baden-Württemberg

Foto: privat

Dr. med. dent. Michael Korsch, M.A.

1998 – 2003	Studium der Zahnmedizin an der Universität Heidelberg
2003	Approbation als Zahnarzt
2004	Promotion zum Dr. med. dent. an der Universität Heidelberg
2004 – 2005	Assistenzzahnarzt in einer freien Praxis
2005 – 2008	Weiterbildung zum Fachzahnarzt für Oralchirurgie an der Universität Zürich und in zwei Praxen für Mund-Kiefer- und Gesichtschirurgie
2007	Tätigkeitsschwerpunkte Parodontologie und Implantologie (DGI)
2008	Fachzahnarzt für Oralchirurgie
2008	Eintritt in die Akademie für Zahnärztliche Fortbildung Karlsruhe
2009	Leitender Zahnarzt und Leiter der Oralchirurgie der Akademie für Zahnärztliche Fortbildung Karlsruhe
2009	Master of Arts „Integrated Practice in Dentistry“ der Akademie für Zahnärztliche Fortbildung Karlsruhe und der Otto-von-Guericke-Universität Magdeburg
2011	Lehrauftrag an der Universität des Saarlandes
2013	Verleihung des Peers Förderpreis von Dentsply